



Національний медичний університет
імені О.О. Богомольця
Стоматологічний факультет
Кафедра Терапевтичної стоматології

Освітньо-кваліфікаційний рівень: Спеціаліст
Напрямок підготовки: Медицина
Спеціальність: Стоматологія
Навчальна дисципліна: Терапевтична стоматологія



ПРАКТИЧНО-ОРІЄНТОВАНИЙ ВИПУСКНИЙ ІСПИТ ЗІ СТОМАТОЛОГІЇ

СИТУАЦІЙНА ЗАДАЧА № ЗРАЗОК

Пацієнтка Н., 67-ми років, звернулася зі скаргами на появу білих нашарувань на язиці, печіння язика під час прийому їжі. Скарги тривають протягом останніх двох місяців. З анамнезу: жінка хворіє на цукровий діабет та користується частковими знімними пластинковими протезами з пластмаси протягом останніх 5 років.

ОБ'ЄКТИВНО: слизова оболонка язика набрякла, на бокових поверхнях має фестончатий рельєф завдяки відбиткам зубів; слизова оболонка спинки язика утворює борозни та складки, на її поверхні виявлено ділянки десквамації та бляшки білого кольору, які місцями зливаються у суцільні «сиро»-подібні нашарування із жовтуватим відтінком; після зняття цих нашарувань шпателем оголюється гіперемована та набрякла слизова.

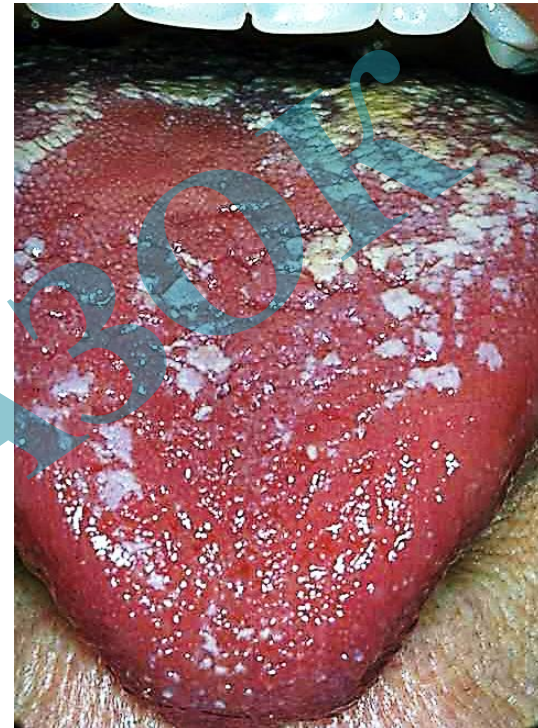Поставте попередній діагноз.

Які додаткові методи обстеження необхідно ще провести для встановлення остаточного діагнозу?

Проведіть диференційну діагностику даного захворювання.

Поставте остаточний діагноз.

Складіть план лікування.



Завідувач кафедри

А. Борисенко

проф. Борисенко А.В.



Національний медичний університет
імені О.О. Богомольця
Стоматологічний факультет
Кафедра Терапевтичної стоматології

Освітньо-кваліфікаційний рівень: Спеціаліст
Напрямок підготовки: Медицина
Спеціальність: Стоматологія
Навчальна дисципліна: Терапевтична стоматологія



ПРАКТИЧНО-ОРІЄНТОВАНИЙ ВИПУСКНИЙ ІСПИТ ЗІ СТОМАТОЛОГІЇ

СИТУАЦІЙНА ЗАДАЧА № ЗРАЗОК

Пацієнтка Н., 67-ми років, звернулася зі скаргами на появу білих нашарувань на язиці, печіння язика під час прийому їжі. Скарги тривають протягом останніх двох місяців. З анамнезу: жінка хворіє на цукровий діабет та користується частковими знімними пластинковими протезами з пластмаси протягом останніх 5 років.

ОБ'ЄКТИВНО: слизова оболонка язика набрякла, на бокових поверхнях має фестончатий рельєф завдяки відбиткам зубів; слизова оболонка спинки язика утворює борозни та складки, на її поверхні виявлено ділянки десквамації та бляшки білого кольору, які місцями зливаються у суцільні «сиро»-подібні нашарування із жовтуватим відтінком; після зняття цих нашарувань шпателем оголюється гіперемована та набрякла слизова.

Поставте попередній діагноз.

Які додаткові методи обстеження необхідно ще провести для встановлення остаточного діагнозу?

Проведіть диференційну діагностику даного захворювання.

Поставте остаточний діагноз.

Складіть план лікування.

МОЗ УКРАЇНИ
СТОМАТОЛОГІЧНИЙ МЕДИЧНИЙ ЦЕНТР
НМУ імені О.О. БОГОМОЛЬЦЯ
28 травня 2020 року

ДОСЛІДЖЕННЯ НА НАЯВНІСТЬ ДРІЖДЖЕПОДІБНИХ ГРИБІВ

П.І.Б. пацієнта, вік Пацієнтка Н., 67 років
П.І.Б. лікаря Петров Л.Т.

ЗАКЛЮЧЕННЯ

На слизовій оболонці спинки язика виявлені дріжджеподібні гриби роду *Candida* у значній кількості, лейкоцити – у незначній кількості, мікрофлора – коки, диплококи.

28 травня 2020 року
Підпис: Д.М. Іванова

Завідувач кафедри

проф. Борисенко А.В.



Національний медичний університет
імені О.О. Богомольця
Стоматологічний факультет
Кафедра Терапевтичної стоматології

Освітньо-кваліфікаційний рівень
Напрямок підготовки:
Спеціальність:
Навчальна дисципліна:

Спеціаліст
Медицина
Стоматологія
Терапевтична стоматологія



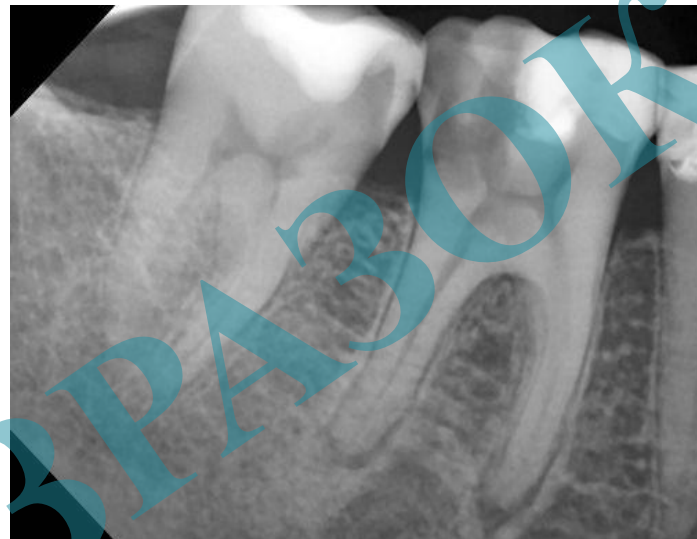
ПРАКТИЧНО-ОРІЄНТОВАНИЙ ВИПУСКНИЙ ІСПИТ ЗІ СТОМАТОЛОГІЇ

ПРАКТИЧНА НАВИЧКА № 2

Аналіз даних рентгенологічного дослідження.

ЗАВДАННЯ:

Проаналізуйте представлену рентгенограму.



Завідувач кафедри

А.Борисенко

проф. Борисенко А.В.



Національний медичний університет
імені О.О. Богомольця
Стоматологічний факультет
Кафедра Терапевтичної стоматології

Освітньо-кваліфікаційний рівень
Напрямок підготовки:
Спеціальність:
Навчальна дисципліна:

Спеціаліст
Медицина
Стоматологія
Терапевтична стоматологія



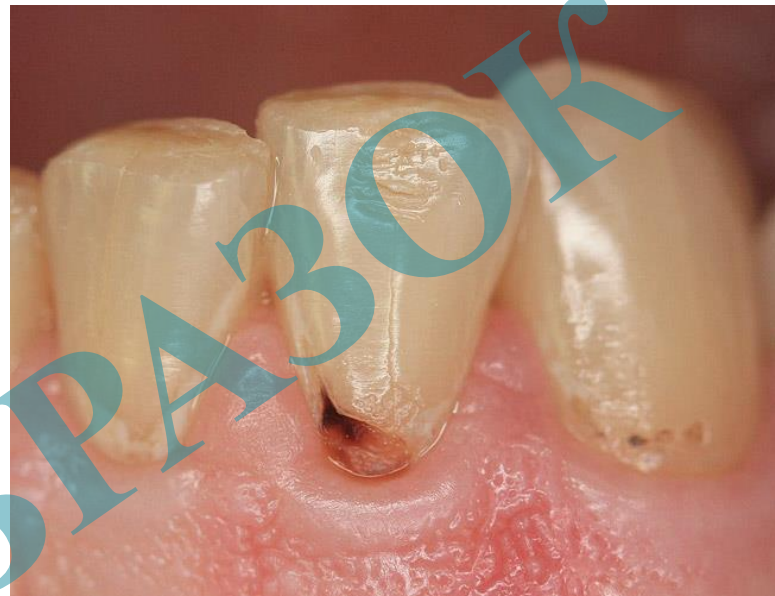
ПРАКТИЧНО-ОРІЄНТОВАНИЙ ВИПУСКНИЙ ІСПИТ ЗІ СТОМАТОЛОГІЇ

ПРАКТИЧНА НАВИЧКА № 3

Клінічне обстеження пацієнта із ураженням твердих тканин зубів.

ЗАВДАННЯ:

- 1. Визначте клас каріозної порожнини за Блекум.*
- 2. Визначте алгоритм обстеження стану твердих тканин зуба та пульпо-періодонтального комплексу для встановлення діагнозу.*



Завідувач кафедри

проф. Борисенко А.В.



Національний медичний університет
імені О.О. Богомольця
Стоматологічний факультет
Кафедра Терапевтичної стоматології

Освітньо-кваліфікаційний рівень
Напрямок підготовки:
Спеціальність:
Навчальна дисципліна:

Спеціаліст
Медицина
Стоматологія
Терапевтична стоматологія



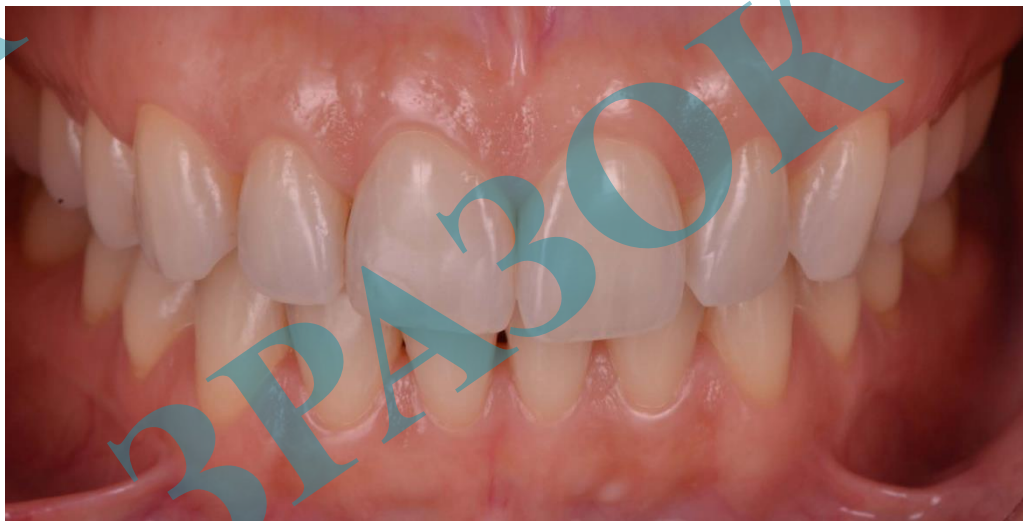ПРАКТИЧНО-ОРІЄНТОВАНИЙ ВИПУСКНИЙ ІСПИТ ЗІ СТОМАТОЛОГІЇ

ПРАКТИЧНА НАВИЧКА № 4

Клінічне обстеження пацієнта із захворюванням пародонта.

ЗАВДАННЯ:

1. *Опишіть стан ясен.*
2. *В разі визначення ознак запального процесу встановіть форму гінгівіту.*



Завідувач кафедри

А.В. Борисенко

проф. Борисенко А.В.



Національний медичний університет
імені О.О. Богомольця
Стоматологічний факультет
Кафедра Терапевтичної стоматології

Освітньо-кваліфікаційний рівень
Напрямок підготовки:
Спеціальність:
Навчальна дисципліна:

Спеціаліст
Медицина
Стоматологія
Терапевтична стоматологія



ПРАКТИЧНО-ОРІЄНТОВАНИЙ ВИПУСКНИЙ ІСПИТ ЗІ СТОМАТОЛОГІЇ

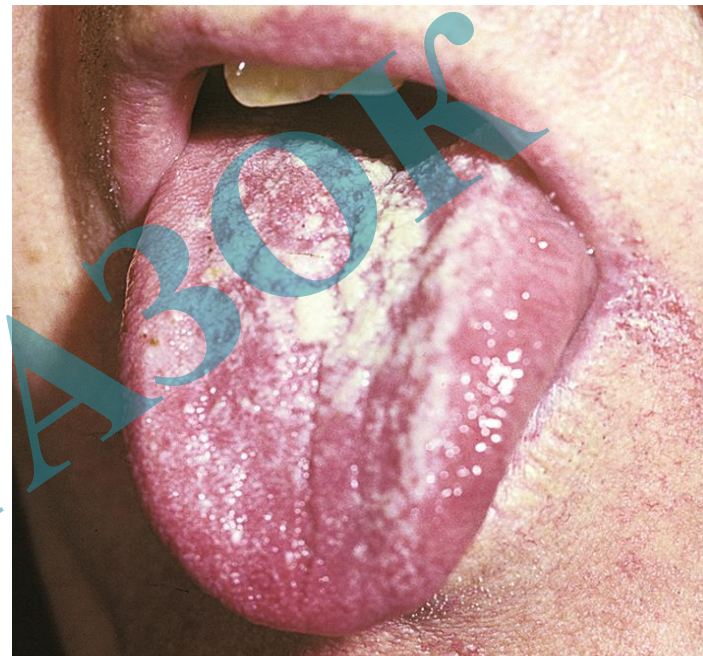
ПРАКТИЧНА НАВИЧКА № 5

Клінічне обстеження пацієнта із захворюванням слизової оболонки порожнини рота.

ЗАВДАННЯ:

Пацієнту Д. встановлено діагноз: Хронічний гіперпластичний кандидоз.

- 1. Назвіть та опишіть елемент ураження на Фото.*
- 2. Запропонуйте алгоритм місцевої терапії.*



Завідувач кафедри

А. Борисенко

проф. Борисенко А.В.