

## СУЧАСНИЙ ПОГЛЯД НА ОСОБЛИВОСТІ ГІСТОЛОГІЧНОЇ БУДОВИ ТВЕРДИХ ТКАНИН ЗУБА.

(1 година)

### **1. Актуальність теми**

Знання гістологічної будови тканин зуба – емалі, дентину та цементу – дозволяє з розумінням застосовувати сучасні стоматологічні матеріали, зокрема, пломбувальні матеріали, використання яких спрямоване на збереження анатомічної та функціональної цінності хворого зуба. Дані знання складають основу професійних знань та навичок лікаря-стоматолога і є невід'ємною частиною його практичної підготовки.

### **2. Навчальні цілі заняття**

#### ***Рівень теоретичних знань***

1. Знати гістологічну будову зуба.
2. Знати гістологічну будову та клінічне значення емалі.
3. Знати гістологічну будову та клінічне значення дентину.
4. Знати гістологічну будову та клінічне значення цементу.
5. Знати гістологічну будову та клінічне значення пульпи.

#### ***Рівень практичних навиків***

1. Вміти намалювати схематично будову пульпи зуба;
2. Вміти намалювати повздовжній шліф зуба, відображаючи приблизну товщину емалі, дентину та цементу.
3. Вміти намалювати поперечний шліф зуба, відображаючи приблизну товщину емалі, дентину та цементу.

#### ***Рівень професійних вмінь***

1. Оволодіти сучасними знаннями про гістологічну будову зубів.

#### ***Творчий рівень***

Вміти клінічно використовувати знання про гістологічну будову зубів при їх лікуванні.

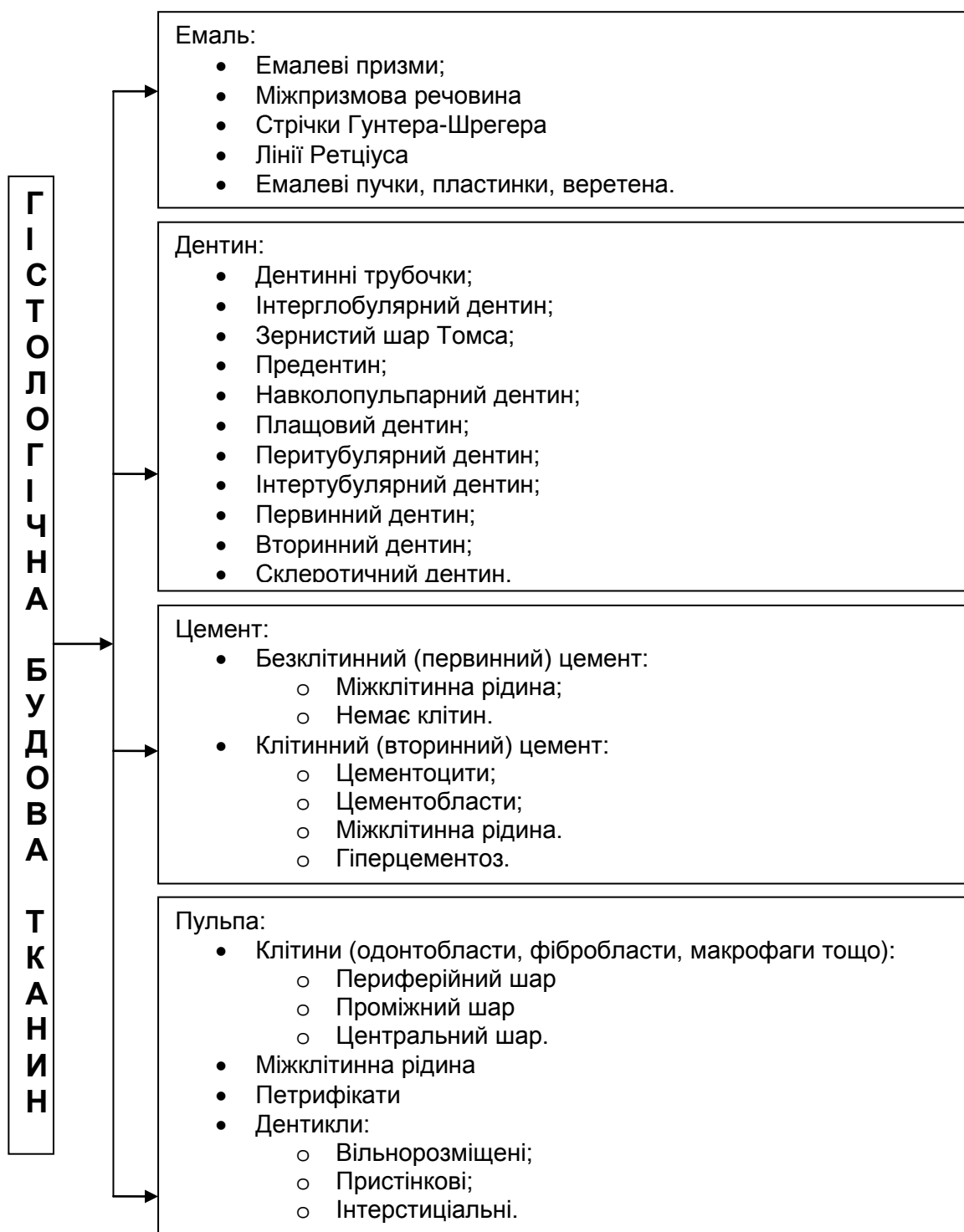
### **3. Матеріали доаудиторної самостійної роботи**

#### ***3.1. Базові знання, навички, вміння, необхідні для вивчення теми***

1. Знати анатомічну будову зуба
2. Знати гістологічну будову та клінічне значення дентину.
3. Знати гістологічну будову та клінічне значення цементу.
4. Знати гістологічну будову та клінічне значення пульпи.
5. Вміти намалювати схематичну гістологічну будову емалі, дентину, цементу та пульпи зуба.
6. Знати особливості гістологічної будови постійних зубів.

#### ***3.2. Зміст теми заняття***

Схема 5.1. Гістологічна будова тканин зуба



## ЕМАЛЬ ЗУБІВ

Емаль вкриває коронку і частково шийку зуба. Вона розташована поверх дентину.

**Хімічна будова:** вода – 3,8% (близько 1% вільної води); органічні речовини – 1,2%; неорганічні речовини – 95%, з них кальцію – 37% і фосфору – 17%. Неорганічні компоненти емалі представлені кристалами гідроксиапатитів, фтороапатитів і карбонатапатитів. Емаль не містить клітин, в ній немає нервових закінчень і кровоносних судин, вона не здібна

до росту та регенерації.

Структурно-функціональною одиницею емалі є *емалева призма*. Структурними компонентами емалевих призм є упорядковано розміщені паличкоподібні кристали апатитів. Емалеві призми відокремлені одна від одної менш мінералізованою міжпризматичною речовиною.

На шліфах емалі зуба виявляється її оптична неоднорідність:

1. *Смуги Гунтера-Шрегера*. Якщо розглядати повздовжній шліф емалі у відбитому світлі, то на ній можна спостерігати світлі та темні смуги, які чергуються між собою і йдуть від емалево-дентинного з'єднання до поверхні емалі.
2. *Лінії Ретціуса*. На поздовжніх зрізах емалі часто видно жовто-коричневі або коричневі смуги, які йдуть прямовисно, ніж смуги Гунтера-Шрегера, і пересікають їх під гострим кутом. Наявність цих смуг пояснюють циклічністю мінералізації емалі в процесі її розвитку і силовими впливами на зуб.

*Емалеві пластинки (ламели)* – це тонкі листоподібні структури слабкомінералізованої емалі, що містять білки емалі й органічні речовини.

*Емалеві пучки* – довгі стрічки менш мінералізованої емалі, які виростають на 1/3 товщини емалі з емалево-дентинного з'єднання й орієнтовані перпендикулярно до нього.

*Емалеві веретена* – це тонкі «сліпі» канали, що містять закінчення одонтобластів.

У момент прорізування зуба його емаль покрита *кутикулою*, утвореною редукованим епітелієм емалевого органу.

На емалі зуба утворюється *пелікула* – прозора органічна плівка, що складається з білків і глікопротеїнів ротової рідини.

## ДЕНТИН

Це тверда, безклітинна, мінералізована тканина зуба, до складу якої входять 70-72% неорганічних речовин (апатитів, в основному гідроксиапатиту) та солей (фосфати кальцію і магнію, кальцію фторид), 20% органічних речовин (в основному колаген) і 10% води.

Дентин містить наступні основні структурні компоненти: мінералізована основна речовина дентина, яку пронизують дентинні трубочки (каналці) з відростками одонтобластів і маломінералізований предентин.

У дентинних трубочках розташовані відростки одонтобластів (*волокна Томса*), оточені дентинною рідиною. Дентинна рідина є трансудатом периферійних кровоносних судин пульпи і за білковим складом подібна до плазми крові. Дентин, розташований між дентинними трубочками, називається *інтертубулярним (міжканалцевим)*.

*Мінералізована основна речовина дентину* містить колагенові волокна і представлена протеогліканами, пов'язаними з кристалами гідроксиапатиту. Внутрішня частина дентину, прилегла до пульпи зуба, маломінералізована і називається *предентинном*.

**Перитубулярний дентин** – найбільш мінералізований дентин, з незначною кількістю органічних речовин.

У дентині виділяють два шари, що відрізняються ходом колагенових волокон і ступенем мінералізації:

1. **Плащовий дентин.** Плащовий дентин прилежить до емалі і утворює для неї своєрідну амортизаційну прокладку. Він дещо менш мінералізований, ніж інші шари дентину. Основними сформованими компонентами плащового дентину є волокна Корфа. Ці волокна орієнтовані дещо перпендикулярно до емалево-дентинного з'єднання. Відкладення неорганічних компонентів (апатитів) відбувається як на волокнистих компонентах, так і між ними.
2. **Навколопульпарний дентин.** Навколопульпарний дентин розміщується між плащовим дентином і предентином. **Колагенові волокна (Ебнера)**, які подібні до волокон Корфа плащового дентину, тут розміщуються не паралельно до стінок дентинних трубочок, а більше тангенціально.

Дентин, який утворюється під час дентиногенезу до прорізування зубів називається **дентином розвитку (первинний дентин)**.

Після появи зубів в порожнині рота з боку пульпи починає відкладатися дентин з дещо зміненою будовою, який називається **вторинним дентином**. Він буває двох видів:

- **регулярний (функціональний, фізіологічний)**
- **ірегулярний (замісний дентин, третинний дентин)**

**Інтерглобулярний дентин** – ділянки мало або майже зовсім немінералізованої основної речовини дентину, обмежені характерними кулястими поверхнями. Крізь них проходять дентинні трубочки.

**Склеротичний (прозорий) дентин** – дентин, в якому облітеровані дентинні трубочки і гіпермінералізовані відростки одонтобластів.

**Емалево-дентинне з'єднання (емалево-дентинна межа)** має зубчастий, хвилеподібний вигляд.

## ПУЛЬПА ЗУБА

Пульпа зуба розташована у порожнині коронки і в корневих каналах. Вона є спеціалізованою пухкою сполучною тканиною, що містить багато кровоносних судин і нервових волокон.

У пульпі зуба виділяють три шари:

1. **Периферійний шар пульпи (одонтобластний)** представлений компактним шаром одонтобластів (дентинобластів), розташованих у кілька рядів (від 1 до 8) на межі з предентином перпендикулярно його внутрішній поверхні. Між ними розташовуються кровоносні капіляри і нервові волокна.

2. **Проміжний шар пульпи (субодонтобластний)** розвинений лише в коронковій пульпі і складається із зовнішньої і внутрішньої зон.

- *Зовнішня зона проміжного шару* (шар Вейля)
- *Внутрішня зона проміжного шару*

**3. Центральний шар пульпи** містить фібробласти, осілі макрофаги, адвентиційні клітини, колагенові та ретикулярні волокна, а також міжклітинну речовину. У даному шарі розташовані більші кровоносні і лімфатичні судини, пучки нервових волокон.

Пульпа, що міститься у порожнині коронки зуба, обмеженій дентином і емаллю, називається *коронковою*. Пульпа корневих каналів – *кореневою*. Вони мають певні відмінності залежно від розміщення, форми, структури та функції.

Процес утворення дентину може відбуватися безпосередньо у товщі пульпи. У цьому разі утворюються *дентикли* пульпи. Вони можуть бути утвореними з високоорганізованого дентину або ірегулярного дентину. Виділяють: вільнорозміщені, пристінкові, інтерстиціальні дентикли.

Утворення, які є скупченням кристалів різних мінеральних солей кальцію, називають *конкрементами*.

### **ЦЕМЕНТ ЗУБА**

Це щільна, мінералізована тканина, яка вкриває підясенну частину зуба – його корінь і шийку. У ділянці шийки зуба цемент може заходити на емаль (60-65% випадків), доходити до її межі (30%) або не доходити до емалі (5%). За хімічним складом цемент подібний до кістки, складається з органічних речовин (22%), води (32%) і 56 % мінеральних речовин: в основному гідроксиапатит, солі кальцію та інших мікроелементів. Колаген є основним принциповим органічним компонентом матриксу. Живлення цементу здійснюється з боку періодонта за рахунок дифузії. Товщина цементу в ділянці шийки зуба 0,015 мм, в середній частині кореня – 0,02-0,03 мм.

Залежно від будови і складу виділяють два види цементу:

- *клітинний (вторинний) цемент*;
- *безклітинний (первинний) цемент*.

Між кальцифікованим матриксом і шаром цементобластів розташовується маломінералізований матрикс цементу – *прецемент*.

Надлишкове утворення цементу – *гіперцементоз*.

### **3.3. Список рекомендованої літератури**

#### **Основна**

1. Практикум з терапевтичної стоматології (фантомний курс) / А.В.Борисенко, Л.Ф.Сідельнікова, М.Ю.Антоненко, Ю.Г.Коленко, О.О.Шекера. – Київ, 2011. – 512 с.
2. Данилевський М.Ф., Борисенко А.В., Політун А.М., Сідельнікова Л.Ф., Несин О.Ф. Терапевтична стоматологія: Підручник; У 4 т. – Фантомний курс / М.Ф.Данилевський, А.В. Борисенко, А.М. Політун, Л.Ф. Сідельнікова, О.Ф. Несин – Київ: Медицина, 2007. – 304 с.

3. Данилевский Н.Ф., Борисенко А.В., Политун А.М., Сидельникова Л.Ф., Несин А.Ф. Терапевтическая стоматология: Учебник; В 4 т. – Пропедевтика терапевтической стоматологии. – Киев: Медицина, 2011. – 400 с.
4. Боровский Е.В., Иванов В.С., Банченко Г.В. и др. Терапевтическая стоматология. – М.: Медицинское информационное агентство, 2004. – 840 с.
5. Николаев А.И., Цепов Л.М. Практическая терапевтическая стоматология. – М.: МЕДпресс-информ, 2007. – 928 с.

**Додаткова**

1. Быков В.Л. Гистология и эмбриология органов полости рта человека. – СПб.: Специальная литература, 1999. – 247 с.
2. Фалин Л.И. Гистология и эмбриология полости рта и зубов. – М.: Госмедгиз, 1963. – 220 с.

**Електронні джерела**

1. <http://www.mednovosti.by/journal.aspx?article=2765>
2. [http://eurodent.su/topbibl/topstomat/itemlist/category/37-gist\\_zub](http://eurodent.su/topbibl/topstomat/itemlist/category/37-gist_zub)
3. [http://www.whitetooth.ru/articles/gistologiya\\_tkaney\\_zuba\\_iz\\_chego\\_sostoyat\\_zuby.html](http://www.whitetooth.ru/articles/gistologiya_tkaney_zuba_iz_chego_sostoyat_zuby.html)

**3.4. Орієнтовна карта для самостійної роботи студентів з літературою по темі заняття «Сучасний погляд на особливості гістологічної будови твердих тканин зуба»**

Навчальне завдання	Вказівки	Примітки
<b>Вивчити:</b>		
Опишіть гістологічну будову та клінічне значення емалі.	Описати гістологічну будову та клінічне значення емалі.	
Назвіть хімічну будову емалі.	Описати хімічну будову емалі.	
Запропонуйте структурно-функціональну одиницю емалі.	Назвати та описати структурно-функціональну одиницю емалі.	
Опишіть гістологічну будову та клінічне значення дентину.	Назвати гістологічну будову та клінічне значення дентину.	
Опишіть хімічну будову дентину.	Описати хімічну будову дентину.	
Опишіть гістологічну будову та клінічне значення цементу.	Описати гістологічну будову та клінічне значення цементу.	
Опишіть хімічну будову цементу.	Описати хімічну будову цементу.	

Опишіть гістологічну будову та клінічне значення пульпи.	Описати гістологічну будову та клінічне значення пульпи.	
--	--	--

### **3.5 Матеріали для самоконтролю студентів на доаудиторному етапі**

#### **3.5.А. Теоретичні питання для самоконтролю:**

1. Опишіть гістологічну будову та клінічне значення емалі.
2. Опишіть хімічну будову емалі.
3. Назвіть та опишіть структурно-функціональну одиницю емалі.
4. Опишіть гістологічну будову та клінічне значення дентину.
5. Опишіть хімічну будову дентину.
6. Опишіть гістологічну будову та клінічне значення цементу.
7. Опишіть хімічну будову цементу.
8. Опишіть гістологічну будову та клінічне значення пульпи.

#### **3.5.Б. Тестові завдання до самоконтролю репродуктивного рівня теоретичних знань**

##### **№1. Де розміщені одонтобласти?**

- A. у поверхневому шарі дентину;
- B. у глибоких шарах дентину;
- C. на межі дентину і пульпи;
- D. у навколопульпарному дентині;
- E. у поверхневих шарах пульпи.

**Відповідь:** E.

##### **№2. Основною структурною одиницею емалі є:**

- A. гідроксиапатит;
- B. емалеві призми;
- C. колагенові волокна;
- D. волокна Томса;
- E. емалеві веретна.

**Відповідь:** B

##### **№3. Найбільш чутливими зонами твердих тканин зуба є:**

- A. емалево-дентинне з'єднання;
- B. емаль;
- C. плащовий дентин;
- D. навколо пульпарний дентин;
- E. цемент.

**Відповідь:** A

##### **№4. У вигляді яких сполук знаходяться мінеральні речовини в емалі зуба:**

1. фосфорнокислі солі натрію;
2. кальцію хлорид;
3. калій фосфорнокислий;
4. кальцій вуглекислий;
5. гідроксиапатити;
6. карбонатапатити;

7. хлорапатити,
8. фторапатити.

*Відповідь: 5, 6, 7, 8.*

### *3.5.В. Задачі для самоконтролю*

**№1.** Які основні структурні компоненти дентину ви знаєте?

*Відповідь.* Дентин містить наступні основні структурні компоненти: дентинні трубочки (канальці) з відростками одонтобластів, кальцифікований матрикс (власне основна речовина дентину) і маломінералізований предентин.

**№2.** Що знаходиться між оболонкою відростка одонтобласта і мінералізованою стінкою дентинної трубочки?

*Відповідь.* Згідно останніх даних досліджень поперечних зрізів дентинних трубочок відростки одонтобластів займають не повністю весь просвіт трубочки. Між оболонкою відростків і мінералізованою стінкою трубочок розміщується немінералізований матрикс дентину. Він чимось нагадує предентин і може залишатися немінералізованим впродовж усього існування відростка.

## **4. Матеріали для аудиторної самостійної роботи**

### ***4.1 Перелік навчальних практичних завдань***

1. Оволодіти вмінням намалювати схематичну будову пульпи зуба.
2. Оволодіти вмінням намалювати повздовжній шліф зуба, відображаючи приблизно товщину емалі, дентину та цементу.
3. Оволодіти вмінням намалювати поперечний шліфи зуба, відображаючи приблизно товщину емалі, дентину та цементу.

### ***4.2 Професійні алгоритми для оволодіння практичними навиками та професійними вміннями***

<b>Навчальне завдання</b>	<b>Послідовність виконання</b>	<b>Попередження щодо самоконтролю</b>
<b>Зобразити повздовжній шліф зуба.</b>	Зобразити смуги Гунтера-Шрегера	<b>Смуги Гунтера-Шрегера</b> виглядають як темні і світлі смуги, що чергуються між собою і йдуть від емалево-дентинного з'єднання до поверхні емалі.
	Зобразити лінії Ретціуса	<b>Лінії Ретціуса</b> пересікають смуги Гунтера-Шрегера під гострим кутом.
	Зобразити плащовий дентин	Волокна Корфа орієнтовані дещо перпендикулярно до емалево-дентинного з'єднання.



	Зобразити навколопульпарний дентин	<b>Колагенові волокна (Ебнера)</b> розташовуються не паралельно до стінок дентинних трубочок, а більше тангенціально.
<b>Зобразити поперечний шліф зуба.</b>	Зобразити лінії Ретціуса	Мають вигляд концентричних кілець.

#### **4.3 Методичне забезпечення самостійної роботи студентів на основному етапі практичного заняття**

- Алгоритми для формування професійних вмінь.
- Муляжі, обладнання.
- Тестові нетипові ситуаційні задачі.

#### **5.Матеріали для післяаудиторної самостійної роботи**

*Завдання для індивідуальної та групової пошукової дослідницької роботи студента за темою заняття:*

1. Сучасні погляди про особливості гістологічної будови зубів та їх значення при проведенні лікування.

##### ***Новітні джерела інформації***

1. <http://www.dissercat.com/content/morfofunktsionalnaya-kharakteristika-razvitiya-zuba-cheloveka-v-antenatalnom-periodе>
2. <http://www.dissercat.com/content/izuchenie-vzaimodeistviya-tkanei-zuba-i-plombirovochnykh-materialov-metodami-akusticheskoi-m>
3. Радлинский С.В., Радлинская В.Н. Современные технологии реставрации зубов. – Полтава, 2002. – 60 с.
4. Радлинский С.В. Реставрация зубов материалами «Дентсплай»: адгезивная техника.// ДентАрт. – 1996. – № 2. – С.26–31